ESTRECHEZ DE URETRA ANTERIOR: ROL DE LA ULTRASONOGRAFÍA URETRAL

Drs. Baeza R, Alegría P[1].
Servicio de Urología, [1]Servicio de Radiología Hospital Clínico San Borja Arriarán.

RESUMEN

Introducción: La estrechez de uretra ha acompañado al hombre desde la antigüedad hasta el día de hoy. El estudio de imágenes gold standard es la uretrocistografía (UCG). En la última década, la ultrasonografía uretral (USU) ha demostrado que aporta información de la estrechez, que facilitan la mejor programación terapéutica. Presentamos nuestra experiencia, comparando ambos estudios de imágenes. Pacientes y Métodos: Se compararon UCG y USU de 13 pacientes con diagnóstico clínico de estrechez uretral. Ambos exámenes se realizaron con la cooperación de diferentes radiólogos. Resultados: Dos pacientes presentan UCG normal, la que fue correspondida por la USU. Los restantes 11 pacientes, presentan UCG con estrechez de diferentes características en uretra bulbar y/o pendular. La USU identificó las mismas estrecheces descritas en 100%, sin embargo, la UCG subestimó el largo de la estrechez, en 8 pacientes de los casos (73%), considerando el largo real el informado por la USU. La espongiofibrosis fue determinada y cuantificada por la USU en el 100% de los 11 pacientes. La UCG, no es capaz de determinar la espongiofibrosis. Tres casos, presentaban además de la estrechez, un trayecto fistuloso entre uretra y piel, el que fue satisfactoriamente caracterizado tanto por la UCG como por la USU en dos pacientes. Conclusiones: La USU ha demostrado, en esta corta serie, ser tan eficaz como la UCG ofreciendo además la visión de la pared uretral, específicamente la cantidad de espongiofibrosis, que determina en importante medida el pronóstico terapéutico. Otra ventaja de la USU, es la cuantificación exacta del largo de la estrechez, factor importante en la decisión de un tratamiento apropiado. Ante lesiones asociadas, tal el caso de fístula uretrocutáneo, la USU la caracterizó de igual forma que la UCG. Por último, la USU, no expone a radiación ni al paciente ni al que realiza el examen. La USU es equipo y operador dependiente.

ABSTRACT

Stricture (straitness) of Anterior Urethra: Role of Urethral Ultrasonography

Urethra stricture (straitness) has been present from ancient times until now. Urethrocistography (UCG) is the gold standard study of images. In the last decade, urethral ultrasonography (USU) has provided information about stricture, which make therapeutic programming easier. We present our experience contrasting voth studies of images. Patients and Methods: UCG and USU of 13 patients who had been diagnosed urethral stricture. Both exams were carried out with the collaboration of different radiologists. Results: two patients presented normal UCG, which was corresponding by the USU. The other 11 patients presented UCG with stricture of different characteristics in bulbar and/or pendular urethra. The USU identified the same strictures described in 100%. Nevertheless, the UCG underestimated the length of the stricture in 8 patients (73%) of the cases, considering the real length reported by the USU. The spongiofibrosis was determined and quantified by the USU in 100% of the 11 patients. The UCG can not determine spongiofibrosis. Three cases also presented a fistulous path between urethra and skin which was satisfactorily characterized by the UCG as well as by the USU in two patients. Conclusions: The USU has proved in this short series, to be as efficient as the UCG offering the view of the urethral wall, specifically the amount of spongiofibrosis which determines, to a large extent, the therapeutical prognosis. Another advantage of the USU is the exact quantification of the length of the stricture, an important factor to determine the appropriate treatment. On associated lessons, as in the urethra-cutaeous fistula case, the USU characterized it as the UCG. Finally, the USU exposes neither the patient nor the person who carries out the exam to radiation. The USU is dependant operator and equipment.

INTRODUCCIÓN

La estrechez de uretra ha acompañado al hombre desde la antigüedad y hasta el día de hoy permanece con plena vigencia. Representa muchas veces una secuela de la periuretritis gonocócicas, o bien secundarias a traumatismos directos o instrumentalización uretral, tan comunes en la práctica urológica. El estudio de imágenes gold standard es la uretrocistografía (UCG) de llene y miccional. En la última década, la ultrasonografía uretral (USU) ha demostrado que aporta información en la caracterización de la estrechez, que facilitan la mejor programación terapéutica. Así es como la USU caracteriza mejor la espongiofibrosis, definida como el grado de rigidez de la pared uretral, el cual es un potente factor pronóstico de recidiva reconocido en la literatura médica. Asimismo, el largo de la estrechez, tiene una importancia fundamental en decidir el tipo de uretroplastia más adecuada a cada paciente, lo que repercute significativamente en la tasa de fracaso posterior a la cirugía reconstructiva. Presentamos nuestra experiencia, comparando ambos estudios de imágenes en pacientes con estrechez de uretra anterior.

PACIENTES Y MÉTODOS

A 11 pacientes con estrechez de uretra, sin ninguna selección, se les ofreció una uretrocistografía (UCG), seguida a los pocos días de una ultrasonografia uretral (USU). Ambos exámenes fueron realizados por un único urólogo. Sin embargo, la asistencia radiológica, fue aportada por diferentes especialistas: una radióloga para las UCG y un radiólogo para las USU. La técnica de la USU utilizada es la recomendada por el Dr. McAninch y cols: transductor de 7,5 MHz, que recorre la cara ventral del pene, escroto y periné. La imágenes dinámicas se apoyan con eco-doppler color y eco-doppler power. Se toman cortes longitudinales y transversales de la uretra mientras se inyecta solución fisiológica por una sonda posicionada en la fosa navicular.

RESULTADOS

A pesar de la sospecha diagnóstica de estrechez de uretra anterior, dos pacientes presentaban la UCG normal, corroborados con la USU normal: posteriormente a ambos se confirmó una disinergia detrusor-esfinteriana con exámenes urodinámicos complementarios.

Los restantes 9 pacientes, presentan UCG con estrechez de diferentes características en uretra bulbar y/o pendular. La USU identificó las mismas estrecheces descritas en un 100%.

El largo de estrechez determinado por la USU fue 1,6 veces (en promedio) superior al determinado por la UCG (Tabla 1): esto significa, que la UCG subestima el largo de la estrechez, básicamente explicado por la divergencia de los rayos y por la oblicuidad de la entrada de los rayos en los tejidos, esto último influenciado fuertemente por la posición del paciente. Lo fundamental en lo descrito, es que el largo de la estrechez determina el tipo de uretroplastia más aconsejable para obtener un buen resultado final.

Tabla 1. Comparación del largo de estrechez uretral entre UCG y USU

	UCG Largo mm	USU Largo mm	
1 bulbar	10	10	1
2 peneana	2	6	3
3 peneana	12	23	1,9
4 penobulbar	22	29	1,3
5 bulbar	8	15	1,9
6 bulbar	12	18	1,5
7 peneana	6	6	1
8 penobulbar	5	9	1,8
9 bulbar	4	4	1

En las Figuras 1 y 2 se presentan imágenes de UCG y USU, respectivamente, del mismo paciente. En este caso, el largo de la estrechez determinado por la UCG fue 1,9 veces el entregado por la UCG.

Por último, un paciente presenta un trayecto fistuloso uretro-cutáneo, el que fue caracterizado por ambas técnicas en forma satisfactoria.

CONCLUSIONES

La USU ha demostrado, en esta serie, ser tan eficaz como la UCG ofreciendo además la visión de la pared uretral, específicamente la cantidad de espongiofribosis, que determina en importante medida el pronóstico terapéutico. Otra

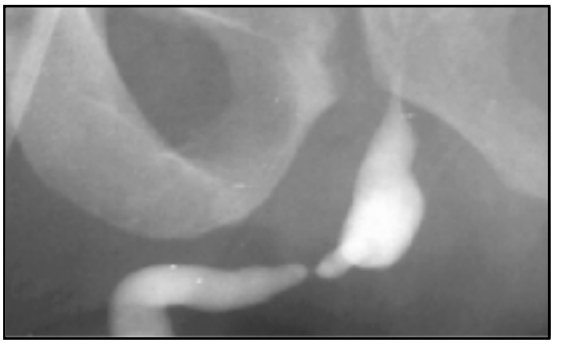

Figura 1. UCG. Largo de estrechez de 12 mm.

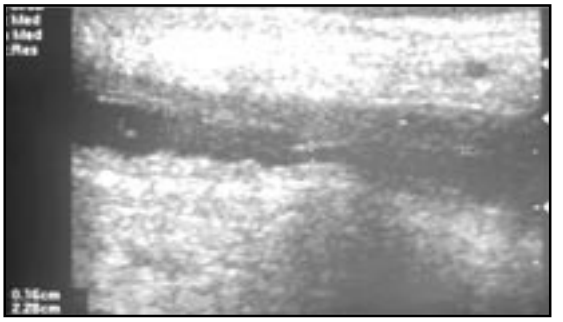

Figura 2. USU en mismo paciente de figura 1. Largo de estrechez de 23 mm con espongiofibrosis severa.

ventaja de la USU, es la cuantificación exacta del largo de la estrechez, factor importante en la decisión de un tratamiento endoscópico o abierto específico. Ante lesiones asociadas, tal el caso de fístula uretro-cutánea, la USU la caracterizó de igual forma que la UCG. Por último, la USU, no expone a radiación ni al paciente ni al que realiza el examen. Por otro lado, la USU depende de un buen equipo de ultrasonografía con transductor de partes blandas y de un radiólogo entrenado: equipo y operador dependiente.

BIBLIOGRAFÍA

1. Morey AF, McAninch JW. Sonographic staging of anterior urethral strictures. *J Urol* 2000; 163(4): 1070-5.
2. Choudhary S, Singh P, Sundar E, Kumar S, Sahai A. A comparison of sonourethrography and retrograde urethrography in evaluation of anterior urethral strictures. *Clin Radiol* 2004; 59(8): 736-42.
3. Ouattara DN, N'zi KP, Diabate AS, Coulibaly N, Dede NS, Yapo P, Blahoua B, Sangare S, Djedje AT. Value of perineal sonography for diagnosing anterior urethral stenosis. *J Radiol* 2004; 85 (5 Pt 1): 639-42.
4. Babnik Peskar D, Visnar Perovic A. Comparison of radiographic and sonographic urethrography for assessing urethral strictures. *Eur Radiol* 2004; 14(1): 137-44.